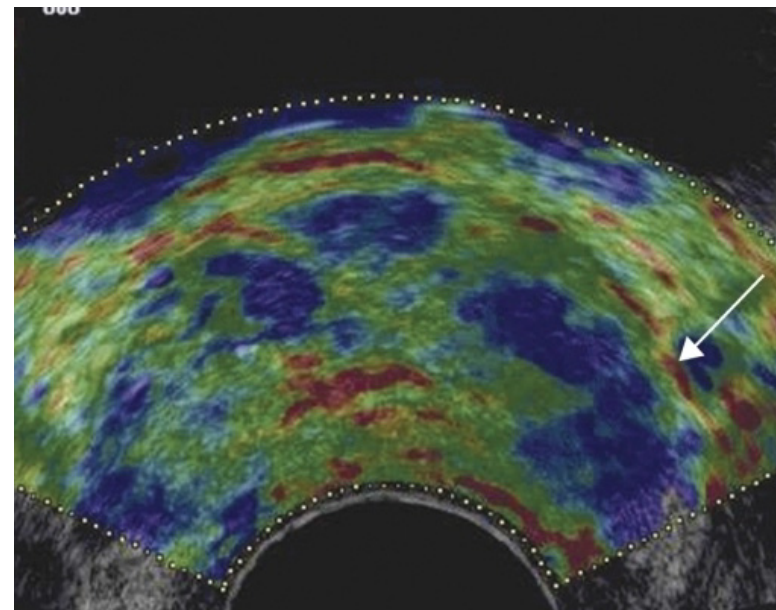
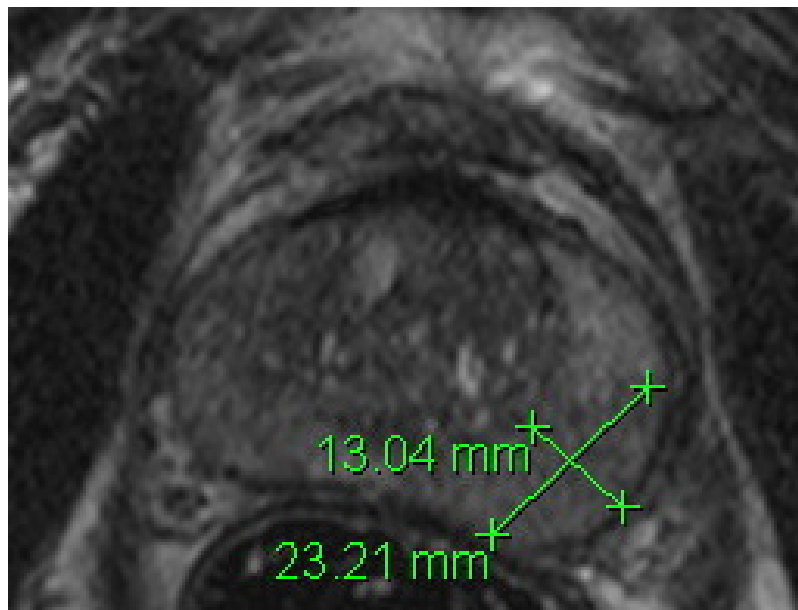


65j. beschwerdefreier Patient PSA 12ng/ml, Z.n. 1x neg. Biopsie



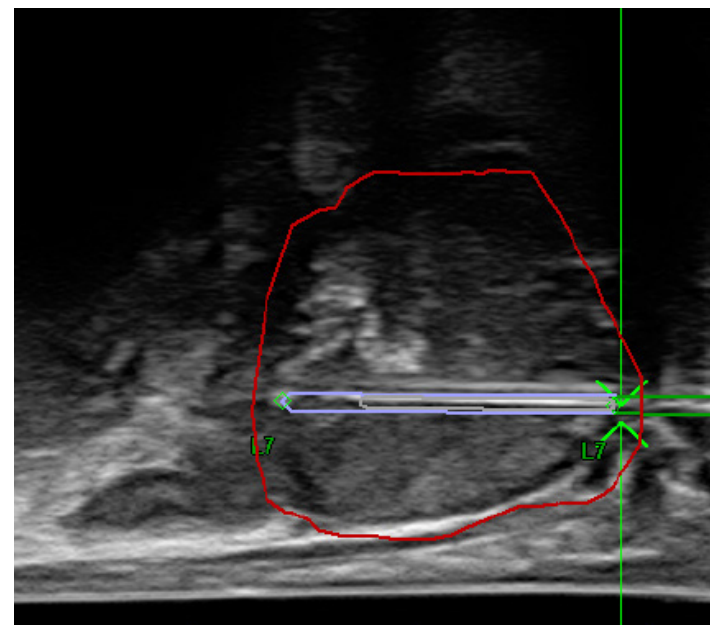
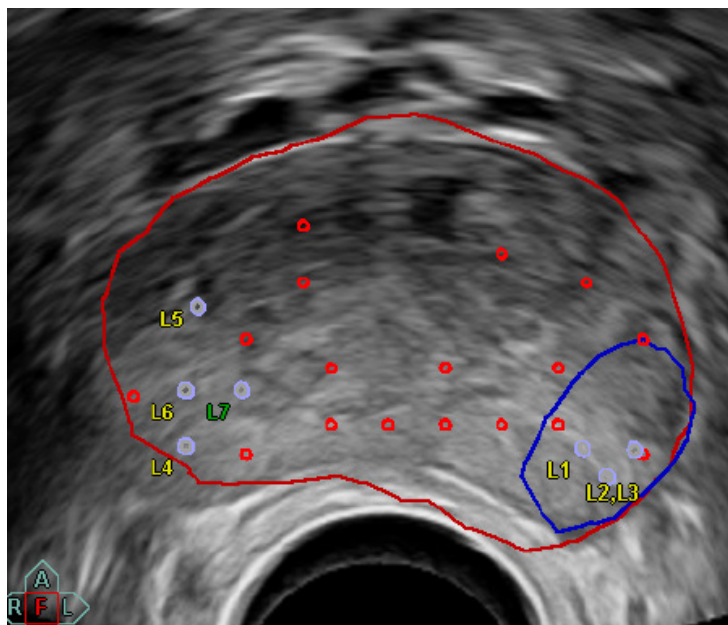
Im MRT (links) und der Ultraschall Elastographie (rechts)
zeigt sich ein tumorsuspekter Befund links medial



Entnahme gezielter Biopsien



**Fusion des BiopSee®-Ultraschallbildes mit den MRT Konturen,
Biopsieplanung und live Ultraschallbild während der Stanze**



Exakte Dokumentation jeder Biopsie



Speichern der Position jeder einzelnen Biopsie in 3-D, später Korrelation mit dem histologischen Ergebnis (hier aggressiver Tumor)

