

Gesundheit und **myLife** Lebensfreude  
**Senioren**

7 | 1. Juli 2022



**Generation 70+**  
*Die besten Tipps  
& aktuelle News*



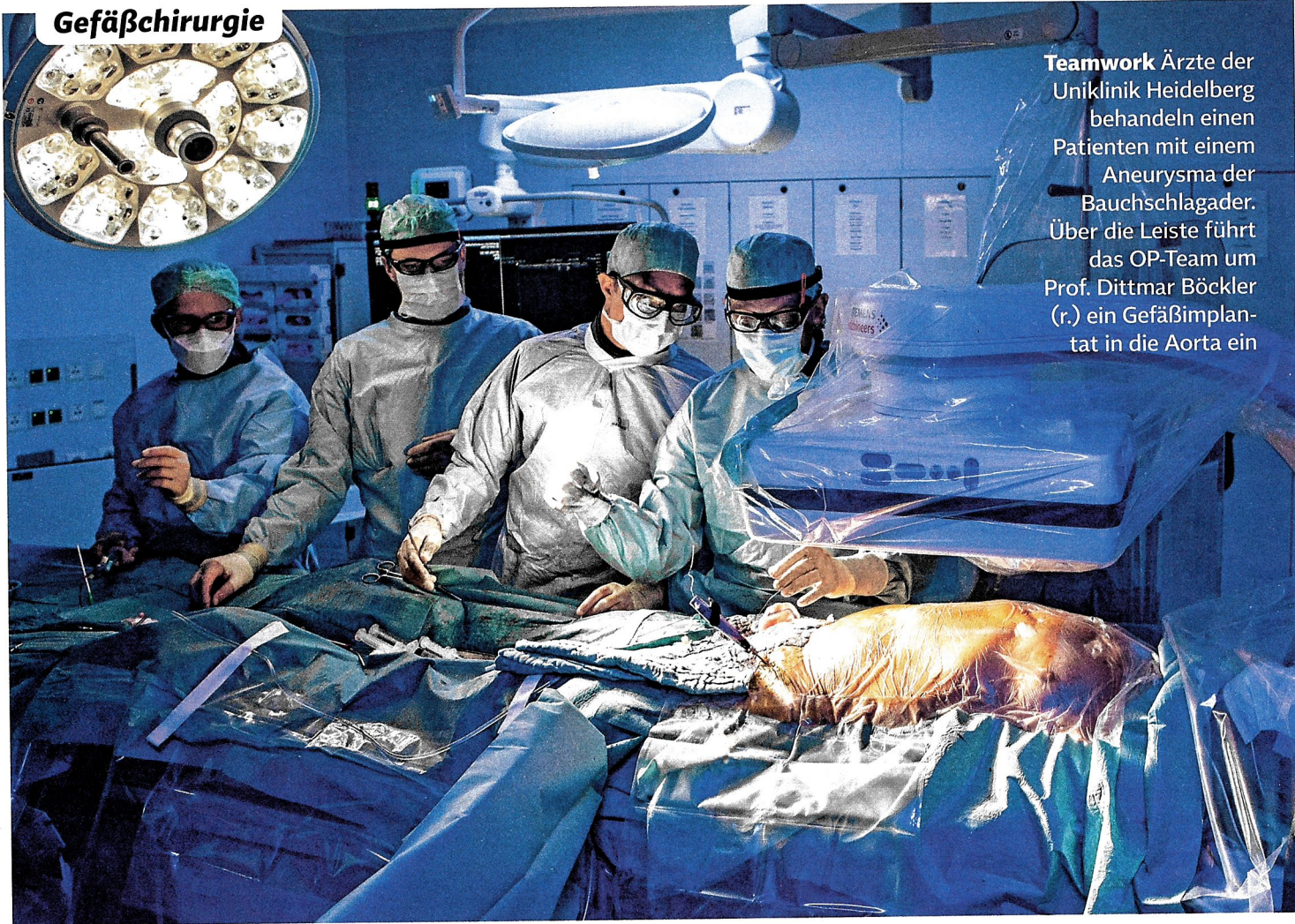
**Leicht, lecker  
& mediterran**

Unser Vital-Menü  
mit Eiweiß und  
Calcium schenkt  
viel Energie

**Fit  
im Kopf**  
mit Rätsel und  
Sudoku

**Kräftiges Herz,  
starke Gefäße**

- ➔ Neuer Lebensmut nach einem Infarkt
- ➔ So positiv wirkt Sport – plus 5 sanfte Übungen
- ➔ Mit Hightech-Verfahren gegen Aneurysmen



**Teamwork** Ärzte der Uniklinik Heidelberg behandeln einen Patienten mit einem Aneurysma der Bauchschlagader. Über die Leiste führt das OP-Team um Prof. Dittmar Böckler (r.) ein Gefäßimplantat in die Aorta ein

# Rettung für die Bauch-Aorta

Aussackungen der Bauchschlagader entstehen unbemerkt und können tödlich enden. Mit **Hightech-Verfahren** eingesetzte Gefäßstents verhindern bei einem Aneurysma, dass die Schlagader reißt

➤ Horst Nowak\* hatte keinen Unfall, keine Schmerzen oder sonstige Beschwerden. Dennoch liegt der 78-Jährige nun unter sterilen Abdecktüchern in einem OP-Raum der Universitätsklinik Heidelberg. Drei Ärzte beugen sich über den Operationstisch. An der Spitze des Trios schiebt Gefäßchi-

rurg Prof. Dittmar Böckler einen feinen Draht in die punktierte Leistenarterie des Rentners. Ein großer Monitor über dem OP-Tisch zeigt, wie sich die dünne Strippe durch Nowaks Bauchschlagader schlängelt. Ihr Ziel: eine mächtige Ausbeulung in der Aorta, unterhalb der Nierenarterien.

\* Namen von der Redaktion geändert

Dieses Bauchaortenaneurysma (BAA) führte Nowak in die Klinik für Gefäßchirurgie und Endovaskuläre Chirurgie. Statt der üblichen zwei Zentimeter hat das Gefäß einen Querschnitt von 5,7 Zentimetern. „Diese Vergrößerung kann dazu führen, dass die Aorta einreißt. Eine solche Ruptur verläuft in vier von fünf Fällen tödlich“, erklärt Klinikchef Prof. Böckler, der den Eingriff leitet.

### Männer über 60 sind gefährdet

Aneurysmen treten an unterschiedlichen Abschnitten von Arterien auf, auch im Gehirn oder im Bereich des Kniegelenks. Mit am häufigsten entsteht die Ausbuchtung der Hauptschlagader im Bauchraum. Schuld an der Erkrankung trägt eine Wandschwäche des Blutgefäßes, meist hervorgerufen durch eine Arteriosklerose, bei der sich Cholesterin und andere Fette in den Gefäßwänden ablagern. Die beeinträchtigte Arterie weitet sich aus und bildet das Aneurysma. „Bluthochdruck verstärkt diesen Prozess und treibt das Wachstum der Gefäßaussackung voran“, so Prof. Böckler. Aktive und frühere Raucher sind überdurchschnittlich gefährdet. Doch die größten Risikofaktoren bilden Alter und das Geschlecht: Männer von über 60 Jahren stellen mit Abstand die Mehrzahl der Patienten.

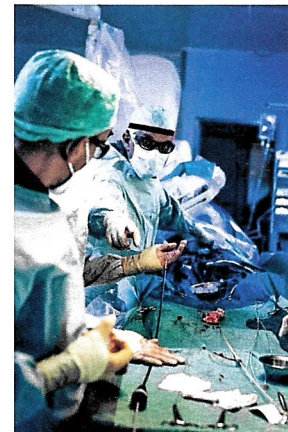**Check-up.** Ist die Gefäßaussackung erst einmal entstanden, bildet sie sich nicht mehr zurück. Für den Arzt heißt das: die Erkrankung im Blick behalten, ein Fortschreiten der Aussackung bremsen und gegebenenfalls rechtzeitig operieren. Die Mehrzahl der Aneurysmen braucht nach der Diagnose lediglich per Ultraschall kontrolliert zu werden. Die Check-up-Intervalle richten sich nach Größe, Risikofaktoren wie Nikotinkonsum und Wachstumsgeschwindigkeit.

„Wichtig ist in diesem Stadium, die Risikofaktoren der Arteriosklerose zu behandeln, also die Grunderkrankung“, so Prof. Dittmar Böckler. „Es gibt drei Medikamente, die das Fortschreiten der Gefäßverkalkung bremsen können und die ich jedem meiner Patienten empfehle: nämlich ASS in niedriger Dosierung von 100 Milligramm, außerdem ein Statin zur Stabilisierung der Gefäßwand und schließlich einen ACE-Hemmer, der den Blutdruck senkt.“

Bei kleinen und ungefährlichen Aneurysmen genügt diese konservative Behandlung. Doch je mehr die Gefäßbeule an Umfang gewinnt, desto größer das Rupturrisiko. Laut Studien reißt ein Aneurysma der Bauchschlagader mit einem Durchmesser von über fünfeinhalb Zentimetern bei etwa drei von 100 Männern innerhalb eines Jahres. Bis zu 2000 Bundesbürger kommen jährlich auf diese Weise ums Leben.

### In den meisten Fällen genügt ein minimalinvasiver Eingriff

Männer müssen in der Regel spätestens ab einem kritischen Durchmesser von fünfeinhalb Zentimetern operiert werden. „Frauen tragen aus vermutlich genetischen Gründen ein höheres Risiko für Rupturen. Sie brauchen schon ab viereinhalb Zentimetern eine OP“, erklärt Prof. Böckler. In acht von zehn Fällen findet der Eingriff heute minimalinvasiv statt. Bei der endovaskulären Aortenreparatur (EVAR) führt der Gefäßspezialist einen Stent, der in einem Einführungskatheter zusammengeklappt ist, unter Röntgenkontrolle zur Aussackung. Das Implantat schiebt das Aneurysma von innen und bildet ein neues Flussbett für den Blutstrom. Die Gefahr, dass das Gefäß platzt wie ein überdehnter Ballon, ist damit gebannt. ➔




**Fingerzeig** Zwei Gefäßchirurgen bereiten das Trägersystem des Stentgrafts zur Implantation vor

**2%**

aller Männer zwischen 65 und 75 Jahren haben ein Aneurysma der Bauchaorta

Quelle: IQWiG-Institut



**Modellobjekt** Gefäßchirurg Prof. Böckler mit einem Aortenmodell. Die Nachbildung zeigt, wie der Stent die Gefäßausbuchtung überbrückt

Je öfter ein Chirurg den Eingriff an der Aorta durchführt, desto besser sind seine OP-Ergebnisse

**Univ.-Prof. Dr. med. Dittmar Böckler**,  
Direktor der Uniklinik für Gefäßchirurgie in Heidelberg,  
[klinikum.uni-heidelberg.de/chirurgische-klinik-zentrum/klinik-fuer-gefaesschirurgie-und-endovaskulaere-chirurgie](http://klinikum.uni-heidelberg.de/chirurgische-klinik-zentrum/klinik-fuer-gefaesschirurgie-und-endovaskulaere-chirurgie)

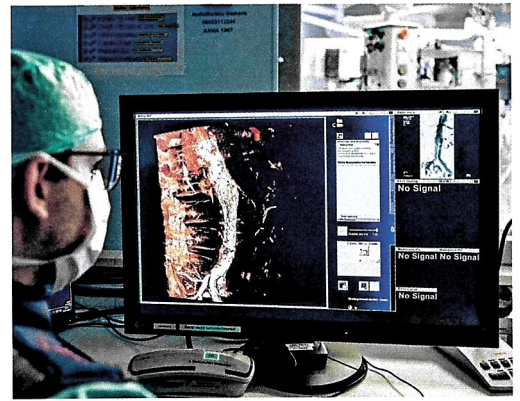


➔ Bei aller Routine bleibt die Operation ein anspruchsvoller Eingriff. Eine Besonderheit besteht darin, dass der Stentgraft (die Kombination aus stabilisierendem Drahtgeflecht und künstlichem Gefäßersatz) zwei Beine besitzt, die jeweils in einer Beckenarterie enden. Hat der Operateur den Hauptkörper mit dem einen Schenkel durch die linke Leiste am Aneurysma platziert, muss er im nächsten Arbeitsgang das zweite Bein auf der Gegenseite einfädeln und mit dem Hauptelement zur Y-Prothese verbinden.

**Hybrid-OP.** Voraussetzung für einen erfolgreichen Eingriff sind ein erfahrenes chirurgisches Team und idealerweise ein Operationssaal, der speziell für die Aortenchirurgie konzipiert ist. Als Vorreiter auf diesem Gebiet eröffnete die Heidelberger Universitätsklinik bereits 2010 einen der ersten gefäßchirurgischen Hybrid-OPs in Europa. Der Saal verfügt über eine hochauflösende Angiografieanlage zur strahlungsarmen Darstellung der Blutgefäße und bietet die Möglichkeit, beim Auftreten von Komplikationen schnell vom minimalinvasiven Vorgehen zur traditionellen offenen Chirurgie zu wechseln.

### Die präzise Planung entscheidet über den Erfolg der Operation

Entscheidend ist nicht zuletzt die Vorbereitung. Vor dem Eingriff an seinem Patienten Horst Nowak hat Chefarzt Prof. Böckler dessen Bauchschlagader per Computertomografie und Spezialsoftware millimetergenau vermessen – Voraussetzung für die optimale Platzierung des Stents. Anhand der Aufnahmen legt er die Landungszonen fest: Der Stent soll im gesunden Abschnitt der Aorta oberhalb des Aneurysmas verankert werden. Eine Pla-



**Finaler Blick** Am Ende des Eingriffs überprüfen die Ärzte anhand einer Computertomografie den Sitz der Gefäßprothese

nungssoftware bestimmte Art und Größe der Endoprothese. Bei Nowak genügte ein passend ausgewähltes Standardmodell. Beim Eingriff sondiert Böckler zunächst die Bauchaorta mit dem Führungsdraht unter Röntgensicht. Anschließend schiebt der Chirurg den von einem Mitarbeiter vorbereiteten Katheter entlang des Drahts zur erkrankten Stelle vor. Um sicherzustellen, dass der Katheter die optimale Position erreicht hat, nutzt die Heidelberger Klinik für Gefäßchirurgie eine Fusionsbildgebung: Bei diesem innovativen System erscheinen die vor der OP erstellten CT-Aufnahmen und die intraoperativen Angiografiebilder übereinandergelegt auf dem Monitor – das macht die Abgänge der Arterien sichtbar. Bei Böcklers Patienten ist die Prothese korrekt in der Landungszone positioniert. Nun entfaltet der Chirurg den Stent durch eine Drehung am Handgriff des Trägersystems. Ein feiner Nadelkranz dringt in die Gefäßwand der Aorta oberhalb der Nierenarterie und verankert die Prothese. Anschließend wird das Trägersystem zurückgezogen und der Vorgang auf der gegenüberliegenden Seite des Beckens wiederholt. Eine abschließende

Gefäßdarstellung zeigt, dass das Blut in Nowaks Baucharterie tatsächlich durch die Prothese strömt und nicht an ihr vorbei. Der Eingriff ist erfolgreich durchgeführt, die Gefahr einer lebensgefährlichen Ruptur gebannt.

**Endoleckage.** Die Erkrankung seiner Gefäßwand wird den Patienten allerdings zeitlebens begleiten. Jährliche beziehungsweise zweijährliche Kontrollen per Ultraschall oder CT sind nötig, um eine undichte Stelle an der Landungszone seines Stentgrafts auszuschließen. Solche „Endoleckagen“ kommen in weniger als zwei Prozent der Fälle vor und müssen bei einem erneuten Eingriff abgedichtet werden. „Das ist die Achillesferse der endovaskulären Methode“, bedauert Prof. Böckler. Dennoch entscheiden sich Chirurgen nach Möglichkeit zumeist für den minimalinvasiven Weg: Die Prozedur ist schonender, das Infektionsrisiko kleiner und die Erholungszeit der Patienten kürzer.

### Das Screening bringt verborgene Gefäßkrankungen ans Licht

Dass wie bei Horst Nowak ein Aortenaneurysma rechtzeitig behandelt wird, ist keine Selbstverständlichkeit. Als Herzpatient wurde der Rentner in der Heidelberger Klinik regelmäßig untersucht – dabei entdeckten seine Ärzte das erweiterte Gefäß im Bauch. Nicht selten wird ein Aneurysma eher zufällig als Nebenbefund im Rahmen von anderen Untersuchungen festgestellt: etwa wenn ein Orthopäde die Wirbelsäule röntgt oder die Hausärztin einen Ultraschall des Bauchs vornimmt.

Bessere Chancen der Früherkennung haben jetzt Männer ab 65 Jahren: Seit 2018 zahlen die Krankenkassen für sie ein vorsorgliches Ultraschallscreening. Die Untersuchung dauert nur wenige

Minuten. Sie wird von Hausärzten, Internisten, Gefäß- und Allgemeinchirurgen sowie von Radiologen und Urologen angeboten. „Die Erweiterung der Aorta lässt sich im Ultraschall zuverlässig erkennen“, sagt Prof. Markus Steinbauer, Chefarzt der Klinik für Gefäßchirurgie am Krankenhaus Barmherzige Brüder Regensburg.

Studien aus anderen Ländern zeigen, dass die Maßnahme erfolgreich ist. „Das Screening hat die Zahl der Rupturen, der Notfalloperationen sowie der Todesfälle eindeutig gesenkt“, so Prof. Steinbauer, der auch Präsident der Deutschen Gesellschaft für Gefäßchirurgie und Gefäßmedizin ist. Allerdings werde eine Risikogruppe vernachlässigt: „Bei Frauen über 65 Jahren, die rauchen, ist das Risiko der Ruptur eines Bauchaortenaneurysmas sogar höher als bei gleichaltrigen Männern.“ Manche Experten fordern deshalb, künftig auch Frauen in die Vorsorgeuntersuchung einzubeziehen, sofern sie Risikofaktoren wie beispielsweise eine Arteriosklerose aufweisen. ◀

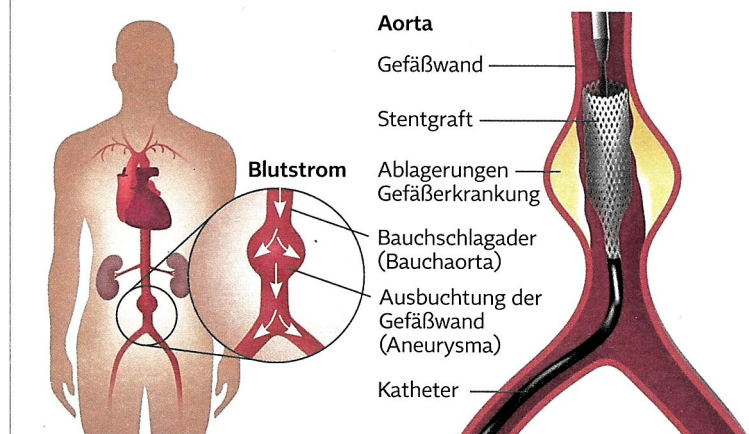
### Anzeichen für die Gefäßkrankung

Aneurysmen der Bauchaorta machen meist keine Beschwerden. Falls doch, sind folgende Symptome möglich:

- ▶ **Schmerzen:** Typisch ist eine nagende Pein in Unterbauch oder unterem Rücken.
- ▶ **Pochen:** Manche Betroffene verspüren eine pulsierende „Beule“ im Bauch.
- ▶ **Verdauung:** Auch ein Wechsel von Verstopfung und Durchfall oder verstärkter Harndrang sind möglich.

### Stütze für das erkrankte Gefäß

**Aortenaneurysmen** treten überwiegend an Baucharterien auf, wenn Ablagerungen die Gefäßwand geschädigt haben. Sie bleiben oft unbemerkt. Eine per Katheter eingeführte Prothese (Stentgraft) nimmt den Druck aus dem Gefäß und verhindert, dass dessen Wand reißt



FOTOS: ANNETTE CARDINALE GRAFIKEN: FOCUS GESUNDHEIT